

Hidronefrose Antenatal: Avaliação Pós-Natal

*Autoria: Sociedade Brasileira de Urologia
Colégio Brasileiro de Radiologia*

Elaboração Final: 25 de junho de 2006

Participantes: Giron AM, Monti PR, Lara RC, Souza AS

O Projeto Diretrizes, iniciativa conjunta da Associação Médica Brasileira e Conselho Federal de Medicina, tem por objetivo conciliar informações da área médica a fim de padronizar condutas que auxiliem o raciocínio e a tomada de decisão do médico. As informações contidas neste projeto devem ser submetidas à avaliação e à crítica do médico, responsável pela conduta a ser seguida, frente à realidade e ao estado clínico de cada paciente.

DESCRIÇÃO DO MÉTODO DE COLETA DE EVIDÊNCIA:

Revisão da literatura.

GRAU DE RECOMENDAÇÃO E FORÇA DE EVIDÊNCIA:

A: Estudos experimentais ou observacionais de melhor consistência.

B: Estudos experimentais ou observacionais de menor consistência.

C: Relatos de casos (estudos não controlados).

D: Opinião desprovida de avaliação crítica, baseada em consensos, estudos fisiológicos ou modelos animais.

OBJETIVO:

Descrever as principais recomendações nas diversas modalidades de diagnóstico pós-natal de hidronefrose antenatal.

CONFLITO DE INTERESSE:

Nenhum conflito de interesse declarado.

ULTRA-SONOGRAFIA

A anormalidade ultra-sonográfica fetal mais comum é a dilatação do sistema coletor renal: o impacto da hidronefrose fetal na uropatia obstrutiva neonatal é bastante significativo e relevante. Assim, a medida do diâmetro ântero-posterior da pélvis, em momentos variados e não-uniformes, pode refletir conflito no diagnóstico e seguimento pós-natal.

O diâmetro ântero-posterior (DAP) pelve > 7 mm, no 3º trimestre da gestação, é o critério ultra-sonográfico mais indicado para prever uropatia obstrutiva¹(B).

O recém-nascido (RN) apresenta uma oligúria funcional nas primeiras 48 h de vida. Desde que o quadro clínico permita, o ultra-som deve ser realizado após este período, para evitar falsos diagnósticos²(B).

CISTOURETROGRAFIA MICCIONAL (CUM)

É indicada na avaliação do trato urinário inferior e deve ser realizada em todos os casos de hidronefrose. A ultra-sonografia normal no período pós-natal não é argumento para excluir a cistografia em casos de hidronefrose pré-natal³(B).

A CUM pode causar complicações: pielonefrite aguda (0,75%); falha no cateterismo uretral (1,75%), hematúria macroscópica (0,75%), reação cutânea causada por extravasamento de contraste (0,75%)⁴(B).

RADIOISÓTOPOS – AVALIAÇÃO MORFOFUNCIONAL RENAL

Os principais radiofármacos utilizados são ⁹⁹Tc ácido dietilenotriaminopentacético (DTPA – função glomerular); ⁹⁹Tc ácido dimercapto succinico (DMSA – função tubular) e ⁹⁹Tc mercuroacetilglicina (MAG-3, funções tubular e glomerular). O MAG-3 constitui o agente de escolha⁵(D).

CINTILOGRAFIA RENAL - DMSA

Trata-se da avaliação funcional renal estática; o Tc-DMSA liga-se às células dos túbulos contornados proximais após várias

horas da administração. A imagem representa o parênquima funcionante; a função renal diferencial normal varia entre 45% e 55%. Tem maior sensibilidade que ultra-sonografia e urografia excretora, na definição de pielonefrite aguda e presença de cicatrizes renais.

RENOGRAFIA COM DIURÉTICO - (DTPA E MAG-3)

A sondagem vesical é recomendada na presença de refluxo vésico-ureteral (RVU) e em crianças pequenas. As curvas de tempo x atividade obtidas após injeção do radiofármaco apresentam três fases distintas: chegada ao rim (ascensão), pico de 60 segundos (cortical renal) e declínio (excreção no sistema coletor). O teste induzido com diurético (furosemide) é usualmente quantificado pelo T1/2, isto é, tempo requerido para eliminar 50% da atividade da substância na via excretora. Padrões normais: T1/2 < que 15 minutos (normal) e T1/2 > 20 minutos (obstrução) e equívoco entre 15 e 20 minutos. Recomenda-se precaução na interpretação do T1/2 em crianças com até um ano, em casos de hidronefrose grave e função renal deprimida⁶(B).

CORRELAÇÃO ENTRE DMSA E MAG-3

Existe correlação significativa entre MAG-3 e DMSA na análise da função renal diferencial (ou função renal em separado). Isso significa que, quando se deseja analisar diferencial de função, o MAG-3 é recomendado porque oferece também a análise da função glomerular⁷(B). A mesma correlação foi evidenciada no estudo comparativo feito em uropatias obstrutivas unilaterais, recomendando-se o MAG-3 como agente a ser utilizado⁷(B).

A função supranormal contraditória em hidronefrose é definida como função diferencial acima de 55% no rim afetado. Na hidronefrose unilateral pediátrica, a atividade supranormal é usualmente devido a artefato, decorrente da imaturidade tubular renal e assimetria no tamanho dos rins.

CRITÉRIOS PARA TRATAMENTO BASEADOS EM RADIOISÓTOPOS

Os critérios para indicação cirúrgica incluem: aumento da hidronefrose e/ou perda de 10% ou mais na função renal diferencial na evolução.

No seguimento pós-operatório, após um ano, a função diferencial renal pode não se alterar, embora a renografia diurética revele drenagem urinária normal⁸(B).

ESTUDO DA PERFUSÃO - PRESSÃO X FLUXO

O teste de Whitaker, descrito em 1973, necessita de acesso percutâneo à pélvis renal. Durante a infusão líquida (10 ml/minuto), mede-se simultaneamente a pressão piélica na presença de sonda vesical. Pressões < 15 cm de H₂O indicam permeabilidade do sistema; > do que 20 cm de H₂O indicam obstrução e são equívocas entre 15 e 20 cm de H₂O.

Tem indicação em obstruções graves, com comprometimento da função renal, onde a renografia diurética é equívoca; pode ser utilizado ainda em avaliação de hidronefrose residual duvidosa, após pieloplastia.

Os resultados falsos positivos do método podem ser corrigidos com fluxo individualizado

para cada paciente, considerando-se o tamanho e a idade⁹(B).

ÍNDICE DE RESISTIVIDADE

Alterações hemodinâmicas medidas pela ultra-sonografia com Doppler evidenciam aumento da resistência vascular renal diante de uropatia obstrutiva. O método é simples e pode fornecer informações fisiológicas refletindo a resistência vascular renal. O índice de resistividade intra-renal pode refletir a dinâmica da pressão intrapiélica e distinguir obstrução fisiológica de dilatação não-obstrutiva¹⁰(C).

UROGRAFIA EXCRETORA

Apresenta indicações limitadas no RN devido à imaturidade do parênquima renal, qualidade da imagem obtida e dose da radiação. Entretanto, pode ser útil em diferenciar divertículo e cisto renal, definir obstrução no ureter médio (válvula ureteral, ureter retrocava).

TOMOGRAFIA COMPUTADORIZADA (TC) – RESSONÂNCIA MAGNÉTICA (RM)

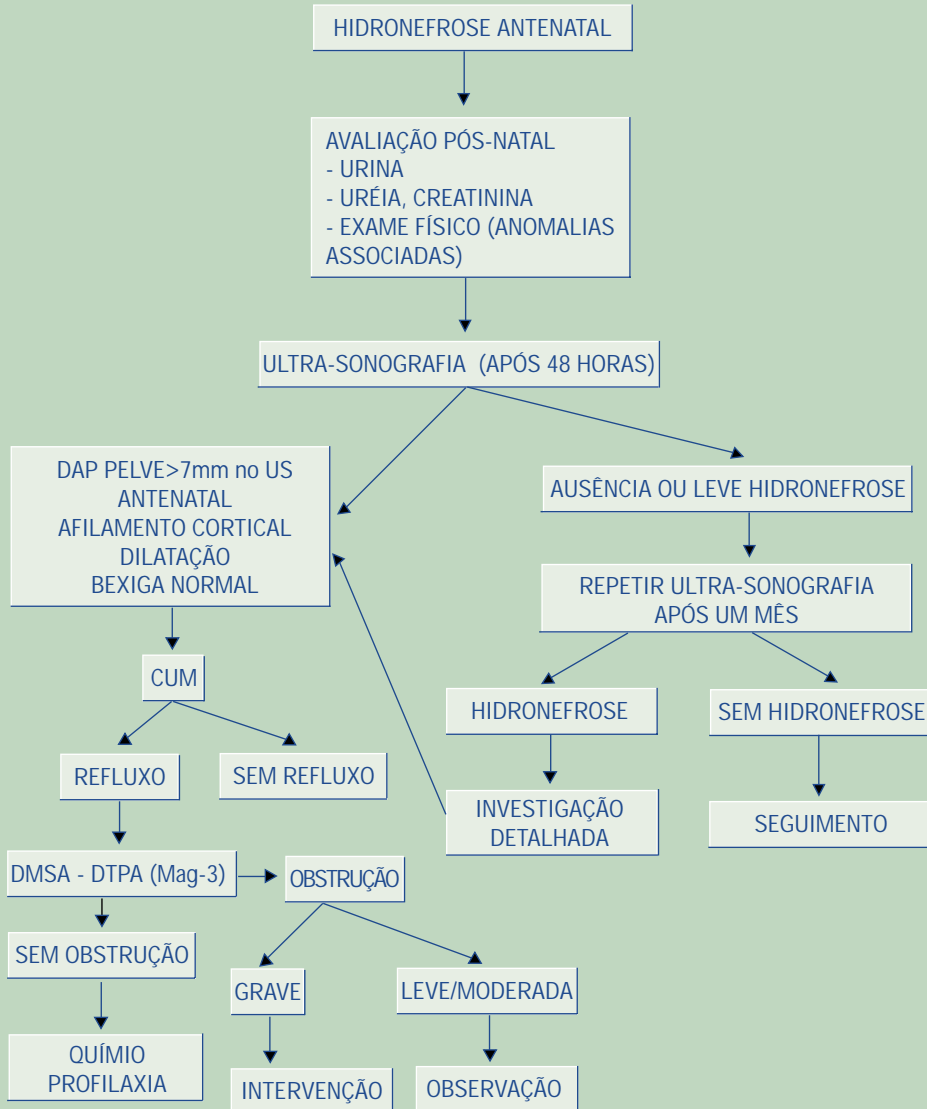
A TC e RM podem ser utilizadas em situações mais complexas onde os métodos anteriores não definiram o diagnóstico.

A urografia com RM (uroressonância) utilizando o contraste gadolínio (Gd – RM) está sendo utilizada em crianças com hidronefrose, proporcionando imagens de melhor definição tanto de rim como ureter, com excelente resolução espacial e tridimensional, além de adequado estudo funcional, quando comparada à renografia diurética renal (MAG-3, DTPA).

Estudo avaliando 18 pacientes com idade média de 30 meses comparou o Gd – RM e renografia diurética com MAG-3: a avaliação com Gd-RM mostrou-se superior, não invasiva, distinguindo dilatação obstrutiva de não-obstrutiva, útil em hidronefrose com reduzida função renal. Tem potencial para se tornar imagem padrão-ouro na avaliação da hidronefrose¹¹(B).

Figura 1

Fluxograma para Investigação Pós-Natal da Hidronefrose Fetal



REFERÊNCIAS

1. Ismaili K, Hall M, Donner C, Thomas D, Vermeylen D, Avni FE. Results of systematic screening for minor degrees of fetal renal pelvis dilatation in an unselected population. Brussels Free University Perinatal Nephrology study group. *Am J Obstet Gynecol* 2003;188:242-6.
2. Wiener JS, O'Hara SM. Optimal timing of initial postnatal ultrasonography in newborns with prenatal hydronephrosis. *J Urol* 2002;168(4 Pt 2):1826-9.
3. Farhat W, McLorie G, Geary D, Capolicchio G, Bagli D, Merguerian P, et al. The natural history of neonatal vesicoureteral reflux associated with antenatal hydronephrosis. *J Urol* 2000;164(3 Pt 2):1057-60.
4. Ismaili K, Avni FE, Hall M. Results of systematic voiding cystourethrography in infants with antenatally diagnosed renal pelvis dilation. Brussels Free University Perinatal Nephrology study group. *J Pediatr* 2002;141:21-4.
5. Conway JJ, Maizels M. The "well tempered" diuretic renogram: a standard method to examine the asymptomatic neonate with hydronephrosis or hydroureteronephrosis. A report from combined meetings of The Society for Fetal Urology and members of The Pediatric Nuclear Medicine Council—The Society of Nuclear Medicine. *J Nucl Med* 1992;33:2047-51.
6. Karam M, Feustel PJ, Goldfarb CR, Kogan BA. Diuretic renogram clearance half-times in the diagnosis of obstructive uropathy: effect of age and previous surgery. *Nucl Med Commun* 2003;24:797-807.
7. Ardela Diaz E, Miguel Martinez B, Gutierrez Duenas JM, Diez Pascual R, Garcia Arcal D, Dominguez Vallejo FJ. Comparative study of differential renal function by DMSA and MAG-3 in congenital unilateral uropathies. *Cir Pediatr* 2002;15:118-21.
8. Rivas S, Hernandez F, Lopez-Pereira P, Martinez-Urrutia MJ, Lobato R, Jaureguizar E. Pyeloplasty follow-up. How and how long?. *Cir Pediatr* 2004;17:129-32.
9. Fung LC, Khoury AE, McLorie GA, Chait PG, Churchill BM. Evaluation of pediatric hydronephrosis using individualized pressure flow criteria. *J Urol* 1995;154(2 Pt 2):671-6.
10. Fung LC, Steckler RE, Khoury AE, McLorie GA, Chait PG, Churchill BM. Intrarenal resistive index correlates with renal pelvis pressure. *J Urol* 1994;152(2 Pt 2):607-13.
11. Chu WC, Lam WW, Chan KW, Yeung CK, Lee KH, Sihoe JD. Dynamic gadolinium-enhanced magnetic resonance urography for assessing drainage in dilated pelvicalyceal systems with moderate renal function: preliminary results and comparison with diuresis renography. *BJU Int* 2004;93:830-4.